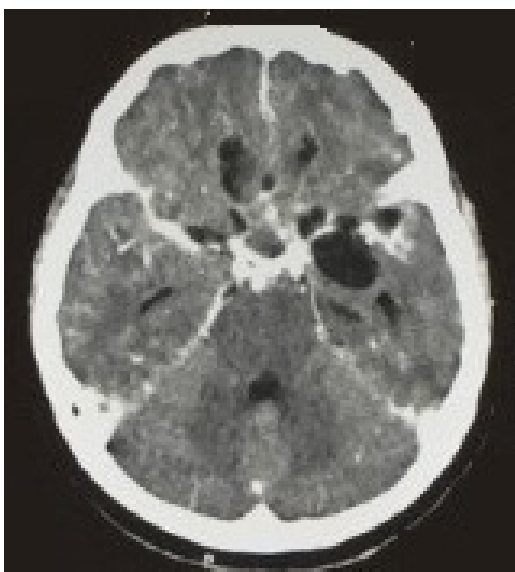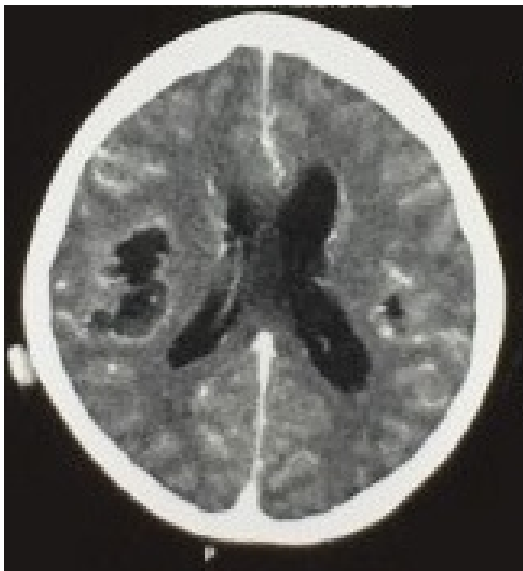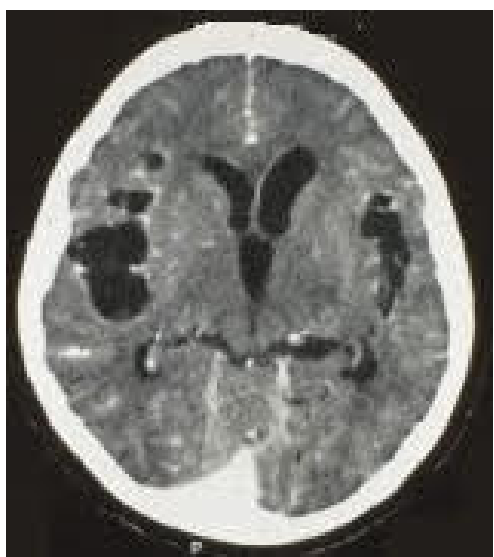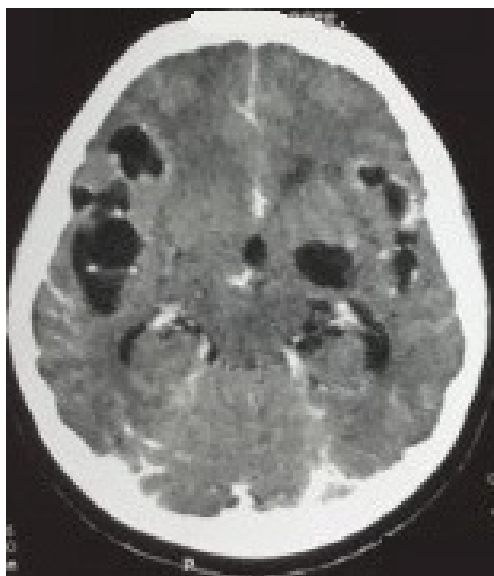


Caso 001 – Delirium

Paciente, 61 anos, feminino, viúva, parda, previamente portadora de hipertensão arterial sistêmica. Admitida na clínica neurológica com quadro de delirium de início insidioso e progressivo há 2 meses. Evoluiu após 18 dias do início dos sintomas com marcha atáxica. Apresentou um episódio de crise convulsiva tônico-clônica generalizada. Ao exame físico paciente letárgica, desorientada auto e alopsiquicamente. Bons níveis pressóricos, ausculta cardíaca e pulmonar dentro da normalidade. Tetraparesia de predomínio em dimídio esquerdo, reflexo cutâneo plantar em extensão bilateralmente.





Descrição do caso será mostrada

Iniciar o questionário